Klinische und histologische Untersuchungen

über die

Infarcte der Placenta.

Inaugural-Dissertation

behufs Erlangung der Doctorwürde

der

hohen medicinischen Facultät zu Basel

vorgelegt von

Guillaume Rossier,
prakt. Arzt aus Vevey (Waadt).

Genehmigt auf Antrag von Herrn Prof. Dr. Fehling.

Leipzig.
Druck von A. Th. Engelhardt.
1888.

Klinische und histologische Untersuchungen

über die

Infarcte der Placenta.

Inaugural-Dissertation

behufs Erlangung der Doctorwürde

der

hohen medicinischen Facultät zu Basel

vorgelegt von

Guillaume Rossier,
prakt. Arzt aus Vevey (Waadt).

Genehmigt auf Antrag von Herrn Prof. Dr. Fehling.

ACAD.
LUGD.BAT.
BIBL.

Leipzig.
Druck von A. Th. Engelhardt.
1888.

Digitized by the Internet Archive
in 2026

https://archive.org/details/IA41548826_0055

Meinem hochverehrten Lehrer

HERRN PROFESSOR D^R. FEHLING

in Dankbarkeit gewidmet.

Nachdem Fehling[1]) 1885 die Aufmerksamkeit auf den Zusammenhang zwischen Nierenerkrankung der Mutter einerseits, habituellem Absterben der Frucht und Placentarerkrankung anderseits lenkte, sind in einigen Arbeiten neue hierher gehörige Fälle beschrieben worden. Ich kann noch weitere Fälle mittheilen.

Was den klinischen Theil dieser Arbeit betrifft, so betrachten wir zunächst in kurzen Worten die Ansichten der letzten Forscher, die sich mit diesem Gegenstande beschäftigt haben.

Die Arbeit von A. Rouhaud[2]) beschäftigt sich nur mit den „hämorrhagischen Läsionen" der Placenta bei Nierenerkrankung der Mutter. Er hat keine mikroskopischen Untersuchungen angestellt, begnügte sich mit makroskopischen Merkmalen. Er untersuchte alle Fälle von Albuminurie in der geburtshülflichen Abtheilung des Hôpital Lariboisière, vom 1. Februar 1886 bis zum 20. Januar 1887. Unter 68 nephritischen Schwangeren wurden diese Läsionen in 28 Fällen gefunden, also in 41 Proc. In diesen 28 Fällen kam elf Mal das Kind todt auf die Welt; das Mittelgewicht der 17 übrigen betrug 2700 g, indem nur sechs ein Gewicht von 3000 g erreichten. In 26 dieser Fälle waren die Frauen Primiparae. Auf 11 Fälle von Eklampsie fanden sich acht Mal Läsionen der Placenta. Rouhaud nimmt an, dass Primiparität und Eklampsie prädisponirende Momente sind für die Placentarapoplexie. Eine Frühgeburt (gewöhnlich vom siebenten zum achten Monate) trat in 50 Proc. der Fälle von Albuminurie mit Läsionen der Placenta auf und nur in 25 Proc. der Fälle ohne Läsionen.

---

1) Ueber habituelles Absterben der Frucht bei Nierenerkrankung der Mutter. Archiv für Gynäkologie, Bd. XXVII, Heft 2.

2) Des Lésions du Placenta dans l'albuminurie. Thèse de Doctorat. Paris 1887.

1888 erschien eine Arbeit von Wiedow[1]), die eine sehr genaue Zusammenstellung der älteren Literatur über die klinische Frage enthält, auf welche ich zurückweise. Er beschreibt fünf Fälle von Placentarinfarcten mit Nierenerkrankung; in zwei derselben handelte es sich um Primiparae; in zwei anderen hatten die Frauen in einer früheren Schwangerschaft abortirt. Zweimal kamen die Kinder todt zur Welt. Cohn[2]) endlich beschreibt 15 Fälle, unter denen fünf Mal chronische Nephritis vorhanden war. In diesen 15 Fällen wurden elf Kinder todtgeboren, zwei starben gleich nach der Geburt.

Herr Professor Fehling gestattete mir gütigst, das Material der Baseler geburtshülflichen Klinik durchzunehmen und stellte mir eine Anzahl Fälle aus seiner Stuttgarter Thätigkeit zur Verfügung. Ich lasse zunächst kurz die Krankengeschichten von fünf Fällen aus seiner Privatpraxis folgen; diese Fälle kamen nach den im Band XXVII des Archivs für Gynäk. beschriebenen zur Beobachtung.

Fall 1. Frau E. R. in St., 28 Jahre. Zwei Fehlgeburten in den letzten zwei Jahren mit 6 und $6^1/_2$ Monaten; in der Placenta waren angeblich damals „Knoten" vorhanden. Sie kam in der neunten Woche der dritten Schwangerschaft zu Professor Fehling. Der Urin enthält etwa $^1/_6$ Volumen Eiweiss mit hyalinen Cylindern. Die Kranke liegt unter entsprechender Behandlung fast die ganze Zeit im Bette, da dreimal sofort beim Aufstehen die nur spurweise Eiweissmenge sich vermehrt. Kind rechtzeitig lebend geboren. An der Placenta makroskopisch nichts Bemerkenswerthes. Gewebe blass, Placenta materna übermässig dick. Keine Infarcte.

Fall 2. Frau O. J. in L., 38 Jahre, hat einmal vor zwölf Jahren geboren; alles regelmässig. Kurz nach Eingang einer zweiten Ehe verlor sie im December 1884 viel Blut; wahrscheinlich Abort. Letzte Menses im Juli 1885. Im Januar 1885 machte sie nach brieflicher Mittheilung des Arztes einen Morbus Brightii mit Oedemen durch. Trotz passender Behandlung (heisse Bäder) wurde am 22. Febr. 1886 ein faultodtes Kind geboren. Keine Eklampsie.

Fall 3. Frau W. in M., 32 Jahre. Erste Geburt regelmässig, Kind lebt. Zweite Geburt: Frühgeburt im sechsten Monate mit Nierenentzündung. Kind stirbt nach der Geburt, lebensschwach. Dritte Geburt regelmässig, ohne Albuminurie, Kind lebt. Vierte Geburt: Frühgeburt im siebenten Monat mit Albuminurie und Nasenbluten in der Schwangerschaft. Kind todtgeboren. Fünfte Schwangerschaft:

---

1) Ueber den Zusammenhang zwischen Albuminurie und Placentarerkrankung. Zeitschrift für Geburtshülfe und Gynäkologie, Bd. XIV, Heft 2.

2) Ueber das Absterben des Fötus bei Nephritis der Mutter. Zeitschrift für Geburtshülfe und Gynäkologie, Bd. XIV, Heft 2.

chronische Nephritis, Eiweiss und Cylinder im Urin. Künstlicher Abortus am Ende des dritten Monates. Zu Hause verschlimmerte sich der Zustand; Abnahme der Urinmenge, Eiweiss bis $^3/_4$ Volumen. Anfälle von Kopfweh, Abnahme des Sehvermögens. Gestorben unter urämischen Erscheinungen im October 1886.

Fall 4. Frau F. in C., etwa 30 Jahre alt. Zwei regelmässige Geburten. Dritte Geburt: Frühgeburt im sechsten Monat. Kind todtgeboren. Vierte Schwangerschaft: letzte Menses am 15. April. Im November ödematöse Schwellung der Knöchel und des Gesichts, heftige Kopfwehanfälle. Kind klein, lebend. Reichlich Eiweiss und Cylinder im Urin. Trotz entsprechender Behandlung Kind im December faultodt geboren. Placenta zeigt die charakteristischen Infarcte, sehr zahlreich.

Fall 5. Frau W. in St., 32 Jahre. Zweimal ausgetragene Kinder geboren, welche nach 12 bis 16 Wochen gestorben sind. Vier Frühgeburten im vierten bis siebenten Monate ohne vorherige Blutung, aber zuweilen geschwollen dabei. Letzte Menses Mitte August 1886. Im März 1887 fanden sich Oedeme der Knöchel, des Gesichts, Nasenbluten, wehenartige Schmerzen im Leibe. Herzthätigkeit erregt, Puls hart, voll. Eiweiss $^1/_4$ Volumen. Keine Herztöne zu hören. Bald darauf faultodter Knabe in Steisslage geboren, 30 Wochen alt. Placenta zeigte frische und ältere charakteristische Infarcte.

Die fünf folgenden Fälle stammen aus der Baseler Klinik und wurden von mir mikroskopisch untersucht.

Fall 6. 40 Jahre alte Primipara. Am 1. August 1887 starke Oedeme der Extremitäten, häufiges Brechen, Kopfschmerzen und zweimalige etwa fünf Minuten dauernde Anfälle, wobei die Kranke das Bewusstsein verlor. Bis dahin vollständiges Wohlbefinden. Der Urin enthält bedeutende Mengen von Eiweiss, $^1/_3$ Volumen, mässige Menge von granulirten und Epithelcylindern, Blasenepithelien. Am 4. August Geburt eines $46^1/_2$ cm langen und 2450 g schweren Mädchens mittels der Zange, wegen Erschöpfung und Wehenschwäche. Alter: zweite Hälfte des neunten Monats. Am 5. August Spuren von Eiweiss; am 7. kein Eiweiss im Urin. Placenta: $18^1/_2$: 15 cm gross, 2 cm dick, wenig gelappt, zeigt zahlreiche weisse Infarcte bis zur Grösse einer Haselnuss, daneben frische hämorrhagische Infarcte.

Fall 7. 25jährige Primipara. Im Beginne der Schwangerschaft etwas Erbrechen und Blutspeien. Am Tage der Geburt etwas Eiweiss im Urin. Drei Tage darauf Urin ohne Eiweiss. Geburt eines 47 cm langen und 2200 g schweren Knaben im Anfange des zehnten Monates. Placenta: 450 g schwer, 16 : 17 cm gross, 2 cm dick, mässig gelappt. Zahlreiche, theils frische, theils ältere hämorrhagische Infarcte.

Fall 8. 25jährige Primipara. Sehr gutes Befinden in der Schwangerschaft. Beim Eintritt im Urin ziemlich viel Eiweiss, $6^0/_{00}$, keine Cylinder. Geburt eines 49 cm langen und 2600 g schweren Mädchens vom Ende des zehnten Monates. Am Tage nach der Geburt Spuren von Eiweiss; am folgenden Tage kein Eiweiss mehr.

Placenta: 650 g schwer, $18^1/_2 : 17^1/_2$ cm gross, 2 cm dick, mässig gelappt. Mehrere bis mandelgrosse weisse Infarcte.

Fall 9. 27jährige Primipara. Eintritt am 4. Februar. Pleuropneumonia dextra. Der Urin enthält ziemlich viel Eiweiss, keine Cylinder. Am 10. Februar Geburt eines 43 cm langen und 2230 g schweren Mädchens vom Anfange des zehnten Monates. Am 2. März kein Eiweiss mehr. Placenta: 450 g schwer, 21 : 16 cm gross, 2 cm dick, mässig gelappt, mit mehreren weissen Infarcten, die in der Mitte theilweise Vacuolen enthalten.

Fall 10. 20jährige Primipara. Eintritt 27. Mai. Seit zwei Tagen öfters Erbrechen, Kopfweh. Seit 14 Tagen Oedeme der Füsse. Am Tage des Eintrittes mehrere eklamptische Anfälle. Urin stark eiweisshaltig, mit zahlreichen granulirten Cylindern. Wegen Eklampsie und rigider Cervix Discision des Muttermundes bei Handtellergrösse, Forceps. Kind scheintodt, wird nach etwa $^1/_2$ St. belebt; Mädchen 47 cm lang und 2020 g schwer vom Ende des neunten Monats. Am 28. Mai etwa 300 ccm grünlichen, stark eiweisshaltigen Urins entleert. Puls fadenförmig, unregelmässig; Athmung ganz oberflächlich; Tod. Die Section ergab: Nephritis parenchymatosa, enge Aorta, Hypertrophie des Herzens, Hypostase der Lungen. Das Kind starb am selben Tage an Atelektase. Placenta: 380 g schwer, 16 : 13 cm gross, 2 cm dick, mässig gelappt, drei frische Infarcte bis bohnengross.

Aus den Zahlen, die ich unter den Augen habe, gehen folgende statistische Angaben hervor:

Aus der Hebammenschule in Stuttgart, vom 1. September 1885 bis 31. März 1887 waren auf 767 Geburten:

6 Fälle von Albuminurie ohne Infarcte (keine Eklampsie). 12 Fälle von Albuminurie mit weissen Infarcten der Placenta, theils mit, theils ohne Cylinder (zweimal Eklampsie). Also in 66,6 Proc. der Nierenerkrankungen, Placentarveränderungen. 104 Fälle = 13,8 Proc. mit weissen Infarcten ohne Albuminurie. Davon 60 bei reifen, 44 bei frühreifen Früchten.

Aus der Baseler geburtshülflichen Abtheilung, vom 1. Juli 1887 bis zum 22. Juni 1888 waren auf 407 Geburten:

16 Fälle von Albuminurie ohne Placentarinfarcte. 20 Fälle von Albuminurie mit Infarcten, also in 55,5 Proc. der Nierenerkrankungen. 69 Fälle = 18,6 Proc. mit Infarcten ohne Eiweiss im Urin.

Es erhellt hieraus die bis jetzt unaufgeklärte Häufigkeit der Infarcte, welche sich in Placenten von sonst völlig gesunden Gebärenden befinden (13,8 Proc. Stuttgart und 18,6 Proc. Basel). Es ist ferner ein Zusammenhang zwischen Nierenerkrankung der Mutter und Placentarinfarcten nicht zu leugnen, wegen der be-

deutenden procentigen Zunahme der Fälle (41,0 Proc. Rouhaud, 66,6 Proc. Stuttgart, 55,5 Proc. Basel).

Unter den an Nephritis erkrankten Frauen handelt es sich oft um Erstgebärende; wenn der krankhafte Zustand aber fortdauert, kann er Frühgeburt oder Abortus verursachen, ja er kann selbst zum habituellen Absterben der Frucht führen.

Ich komme nun zum histologischen Theile meiner Arbeit.

Unter Placentarinfarcten verstehen wir Verdichtungen des Placentargewebes, welche sich durch Consistenz und Farbe von der gesunden Umgebung abheben. Sie stellen erbsen- bis wallnussgrosse, meist scharf begrenzte Knoten dar, welche einen ganzen Cotyledo oder nur einen Theil desselben einnehmen und überall, in der Placenta zerstreut, peripherisch oder central, unter der Decidua, unter dem Chorion oder in der Dicke des Placentargewebes selbst liegen. Sie finden sich in Placenten, die von ganz gesunden Frauen, welche regelmässig geboren haben, stammen. Häufiger und zahlreicher scheinen sie bei gewissen krankhaften Zuständen der Schwangeren vorzukommen, so bei Nephritis (Fehling)[1]), bei Phthisis pulmonum, häufig wiederkehrender Hyperemesis, anhaltenden Blutungen (Küstner)[2]). Ueber das Wesen dieser Infarcte gehen die Ansichten noch auseinander. Während d'Outrepont und Brachet und nach ihnen Simpson[3]) und Rokitansky[4]) sie als Erzeugnisse einer Entzündung auffassen, führt Gierse[5]) die Herde auf Hämorrhagien ins Placentargewebe zurück, wobei das extravasirte Blut sich entfärben und schliesslich zu Bindegewebe organisiren kann. Scanzoni[6]) und Meckel[7]) nehmen für einen Theil der Infarcte Hämorrhagie, für einen anderen einen entzündlichen Vorgang an. Nach Ch. Robin[8]) da-

1) a. a. O.

2) Zur Anatomie des weissen Infarctes der Placenta. Virchow's Archiv, 1886, Bd. 106.

3) Edinburgh medical and surgical Journal, April 1836 (nach Ackermann angeführt).

4) Lehrbuch der pathologischen Anatomie. Wien 1861. Bd. III, S. 545.

5) Ueber die Krankheiten des Eies und der Placenta. Verhandlungen der Gesellschaft für Geburtshülfe in Berlin, 2. Jahrg. 1847.

6) Lehrbuch der Geburtshülfe, 2. Aufl., S. 178, Wien 1853.

7) Verhandlungen der Gesellschaft für Geburtshülfe in Berlin, 1. Jahrgang 1853.

8) Archives générales de médecine 1854, Vol. I (nach Ackermann angeführt).

gegen handelt es sich um eine fibröse Entartung der Zotten, infolge deren letztere für das Blut undurchgängig werden. Langhans[1]) hält die gelben, platten Knoten in der Placenta für Anhäufung seines normal dort vorkommenden kanalisirten Fibrins. R. Maier[2]) legt das Hauptgewicht auf eine Bindegewebsneubildung, welche ihren Ausgang entweder von der Decidua serotina oder von der Adventitia der fötalen Gefässe nimmt. Durch eine solche „Periarteriitis diffusa" soll es bis zu einem vollständigen Verschluss des Arterienlumens kommen können.

Für eine Periarteriitis im Sinne Maier's entscheiden sich auch Hoffmann[3]) und Ackermann.[4]) Die Periarteriitis macht sich nach Ackermann an den grösseren Gefässen schon durch den vermehrten Widerstand der Wandung bemerkbar; mikroskopisch erweist sie sich als eine Verbreiterung der Adventitia, wodurch eine Verengerung oder Verschliessung des Lumens bewirkt wird: infolge davon Anämie und Coagulationsnekrose der Zotten (Kernschwund, Homogenwerden) und, veranlasst durch das Absterben der Epithelien, Gerinnung des Inhaltes der intervillösen Räume.

Küstner[5]) schliesst sich der Auffassung Ackermann's im allgemeinen an, indem er eine Periarteriitis mit folgender Coagulationsnekrose der Zotten und des Inhaltes der intervillösen Räume für viele Fälle zugiebt; doch scheint ihm andererseits eine Nekrose des Blutes in den intervillösen Räumen derjenigen der Zotten vorausgehen zu können. Ausser den Veränderungen an den Zotten und intervillösen Räumen beobachtete er eine Nekrose der Decidua (in den randständigen Infarcten). Als beiläufigen Befund erwähnt er „Gerinnsel von ergossenem Blute, welche er manchmal in ein ganz frisches, noch gefärbtes Gerinnsel, das von zertrümmerter, nekrosirter Decidua und ebenso beschaffenen Zotten umgeben wird", verfolgen konnte.

Wiedow[6]) bestätigt für einen Fall, den er untersuchte und bei welchem Nephritis vorhanden war, die Verdickung der Ad-

1) Archiv für Anatomie und Physiologie 1877, S. 214.

2) Ueber Bindegewebsentwickelung in der Placenta. Virchow's Archiv 1869, Bd. XLV.

3) Untersuchungen über den weissen Infarct der Placenta. Inaugural-Dissertation, Halle 1882.

4) Der weisse Infarct der Placenta. Virchow's Archiv 1884, Bd. 96.

5) a. a. O.

6) a. a. O.

ventitia der Zottengefässe, die bis zu einer vollständigen Verschliessung derselben führen und eine Coagulationsnekrose im Gefolge haben kann. Hämorrhagien oder Reste von solchen hat er nicht gefunden.

Cohn[1]) endlich nimmt eine Coagulationsnekrose der Zotten bei einer entzündlichen Erkrankung der kindlichen und zum Theil auch der mütterlichen Gefässe an, indem er eine kleinzellige Infiltration in der Adventitia der fötalen Gefässe, mit Vermehrung der Bindegewebszellen, sowie Ansammlung von weissen Blutkörperchen im Deciduagewebe feststellte. Sodann „fehlen mehr oder weniger deutliche, frische und ältere Hämorrhagien kaum jemals; sie sind zum Theil unter den Eihäuten der fötalen Fläche, zum Theil auf der uterinen Seite; man findet auch wirkliche Apoplexien."

Meine eigenen Untersuchungen erstrecken sich auf 17 Placenten mit 40 Infarcten; vier von diesen Placenten (Fälle 6, 7, 8, 9) stammten von Frauen, bei welchen sich vorübergehend Eiweiss im Urin zeigte, drei (Fälle 4, 5, 10) von solchen, die an ausgesprochener Nephritis litten.

Die Infarcte wurden theils in Alkohol, theils in Müller'scher Flüssigkeit gehärtet und in Schnitte zerlegt, welche parallel oder senkrecht zum Chorion geführt wurden. Als Färbemittel kamen Lithion- oder Picrolithioncarmin (Orth'sche Methode), Alauncarmin und Hämatoxylin, zur Prüfung auf Fibrin Anilinwasser-Gentianaviolett (nach Weigert[2])), sowie Picrocarmin (nach Neumann) zur Anwendung. An einigen Placenten wurden totale oder partielle Injectionen mit löslichem Berlinerblau vorgenommen.

Makroskopisch fallen die Infarcte als weisse oder gelbliche, manchmal rothe Knoten (dann oft „hämorrhagische Infarcte" genannt) auf, die sich härter anfühlen als das umliegende Gewebe. Auf dem Durchschnitt erscheinen sie dichter als die gesunde Umgebung und manche zeigen schon für das blosse Auge erkennbare rothe Flecken von Stecknadelkopf- bis Halberbsengrösse.

Die mikroskopische Untersuchung von Infarcten, welche von gesunden Gebärenden stammen, oder von solchen, die nur vorübergehend Eiweiss im Harne zeigten, ergab Folgendes:

1) a. a. O.
2) Fortschritte der Medicin 1887, Bd. V, S. 228 u. ff.

13 Infarcte bestehen der Hauptsache nach aus dicht stehenden, nur wenig Blut enthaltenden Zotten (Fig. 1): diese von ungefähr normalem Durchmesser berühren sich gegenseitig, so dass die intervillösen Räume auf schmale, bisweilen etwas Fibrin enthaltende Spalten vermindert sind. In manchen Fällen sind grössere Räume von 1 bis 7 mm Durchmesser bemerkbar, welche mit rothen Blutkörperchen vollgepfropft sind und in die hier und da eine gut erhaltene Chorionzotte eintaucht. Es sind dies die oben angegebenen, makroskopisch schon sichtbaren rothen Flecken. Ihre Begrenzung wird durch normale oder veränderte Zotten und Zottenstämme oder durch Gewebe von Decidua gebildet. In einem Falle bestand der ganze Infarct aus einem einzigen Blutraume von etwa 1 cm Durchmesser, an dessen Rande sich einzelne gedrängte Zotten befanden. Die dicht stehenden Zotten sind entweder ordentlich erhalten oder zeigen verschiedene Grade der Veränderung bis zur annähernden Homogenisirung des Gewebes.

Das Lumen der Gefässe ist in den Zottenbäumen immer, in den Zotten nur bisweilen deutlich und enthält dann manchmal noch rothe Blutkörperchen. Mikrometrische Messungen unter Berücksichtigung der Zottenstärke ergaben nirgends eine Verdickung der Gefässwand im Infarct, gegenüber normalen Zotten und Zottenbäumen; ebensowenig ist eine Kernwucherung oder eine zellige Infiltration nachzuweisen, weder in den feineren, noch in den gröberen Placentargefässen. Bei den Injectionsversuchen blieben die Infarcte grösstentheils unberührt; das wässerige Berlinerblau gelangte nur in die Zotten der Peripherie, selten wurden einige grössere Gefässe des Centrums gefüllt.

Die Kerne des Zottenstroma sind zum Theil unverändert, in normaler Zahl und gut färbbar, besonders gegen das gesunde Gewebe hin; zum Theil sind sie spärlicher vorhanden und können selbst ganz fehlen, so dass die Zotte ein fast hyalines Aussehen gewinnt.

Das Epithel der Zotten im Infarct ist an verschiedenen Stellen verschieden hochgradig verändert; am Rande sind seine Kerne meist noch erhalten und färben sich deutlich; gegen das Innere verschwinden sie meist ganz und der Epithelsaum nimmt bei Anwendung von Lithioncarmin eine gleichmässige hellrosa Färbung an. Zotten, welche an die erwähnten Bluträume anstossen, zeigen meist schöne Epithelbekleidung, bisweilen nur in dem Abschnitte, welcher von Blut bespült ist, während derjenige, welcher an die

benachbarten Zotten stösst, sich schlecht färbt und oft keine Kerne mehr aufweist. Die Dicke des Saumes ist, wie mikrometrisch festgestellt wurde, dieselbe wie bei normalen Zotten. Der Infarct selbst wird entweder durch normales Zottengewebe oder durch Deciduastränge begrenzt.

In der anstossenden Decidua konnte ich einige Mal mütterliche, mit Endothel ausgekleidete Gefässe wahrnehmen; dieselben enthielten rothe und weisse Blutkörperchen und Fibrin. Zwei Mal stiess ich auf verhältnissmässig grosse Fibrinmassen, welche frei im Deciduagewebe lagen und von rundlichen Deciduazellen eingerahmt waren, ohne dass ein Endothel sichtbar gewesen wäre (Fig. 4). Einmal fand sich frei im Gewebe liegendes Blut; an dieser Stelle war die Decidua gleichsam wie durchwühlt von rothen Blutkörperchen, an den Rändern zerrissen, so dass einzelne Inseln von Deciduazellen von Blut umgeben waren (Fig. 5).

Bei 6 Infarcten treten grössere theils mit Blut, theils mit Fibrin gefüllte Räume, welche sich zwischen dicht gelagerten Zotten finden, in den Vordergrund (Fig. 2). In den grösseren Räumen fällt eine schichtenweise Anordnung von rothen und weissen Blutkörperchen, untermischt mit etwas Fibrin, auf. Die gedrängten Zotten lassen Gefässlumina und Stromakerne entweder noch gut unterscheiden, oder aber sie sind im Sinne der oben ausgeführten hyalinen Entartung verändert. In den Deciduasträngen, welche bisweilen dem Infarct anstossen, erkennt man stellenweise Anhäufungen von körnigem oder fädigem Fibrin; dieses lässt sich manchmal bis in einen sehr erweiterten, mit lockerem Fibrin gefüllten intervillösen Raum verfolgen.

In 9 Fällen wird der Infarct durch eine dicke, geschichtete Fibrinlage dargestellt, die an mehreren Stellen den Charakter des kanalisirten Fibrins von Langhans annimmt (Fig. 3); darin liegen Schollen gelbrothen Pigments und weisse Blutkörperchen. Meistens geht die Fibrinlage unmittelbar in einen mit rothen Blutkörperchen gefüllten Raum über, der eine Grösse von 4,5 mm erreichen kann. An der Grenze liegt eine schmale Schicht weisser Blutkörperchen.

In der Umgebung des Infarctes befinden sich normale oder gedrängt stehende Zotten, von denen manche in den Blutraum oder in die Fibrinmasse eingelagert sind. Die Zotten zeigen alle Uebergänge vom Normalen zum vollkommenen Kernschwund. Am stärksten sind diejenigen verändert, welche von allen Seiten

von Fibrin umschlossen, weniger die, welche von rothen Blutkörperchen umgeben sind. In dem an den Infarct anstossenden Deciduagewebe fällt in vier Fällen schon makroskopisch ein stark glänzender, rundlicher, weisser Fleck auf, der sich unter dem Mikroskop als eine dichte Fibrinlage erweist; dieses Fibrin ist von grossen Deciduazellen umsäumt, es greift stellenweise unregelmässig zwischen Deciduagewebe hinein; hier und dort sind einzelne oder Gruppen von Zellen aus ihrem Zusammenhange gelöst und ganz im Fibrin eingeschaltet; ein Endothel ist nicht wahrnehmbar.

In zwei Fällen von chronischer Nephritis (Fälle 4 und 5) sahen die Infarcte auf Oberfläche und Querschnitt dunkelroth aus. In allen 10 Infarcten dieser zwei Fälle finden sich zusammengedrängte, aber gut erhaltene Zotten; die Kerne des Epithels und des Zottenstromas sind in normaler Zahl vorhanden und färben sich leicht. Auffallend war die Erweiterung (um das Zwei- bis Dreifache) und die hochgradigste Blutfülle der fötalen Gefässe, wodurch die rothe Farbe des Infarctes bedingt ist. Am Rande des Infarctes liegen normales Zottengewebe oder dicke Deciduastränge; in der Decidua konnte man manchmal frei liegendes Blut, das sich unregelmässig zwischen die Zellen verbreitete, erkennen (Fig. 6).

In einem Infarct aus der Placenta einer an Eklampsie gestorbenen Frau, bei welcher die Section eine parenchymatöse Nephritis nachwies, wurden ähnliche Veränderungen angetroffen. Die Zotten waren weniger dicht gedrängt, die Gefässe nicht so stark gefüllt, aber überall bluthaltig, und an verschiedenen Stellen lag etwas Fibrin in den intervillösen Räumen (Fall 10).

Bei unserer Untersuchung sind wir einmal Infarcten begegnet, welche der Hauptsache nach aus dicht bei einander liegenden, mehr oder weniger veränderten Zotten bestehen; manche davon lassen grössere mit Blut gefüllte Räume zwischen den Zotten, einzelne Fibrinmassen im anstossenden Deciduagewebe erkennen. Dann trafen wir solche, welche vorwiegend aus Fibrin zusammengesetzt sind und an dessen Grenze öfters grössere Mengen unveränderten Blutes sich finden. Endlich sahen wir gedrängte Zotten mit Fibrin und rothen und weissen Blutkörperchen in mehr oder weniger gleichmässigem Verhältnisse sich mischen. Die betheiligten Zotten sind in verschieden hohem Grade verändert: während manche sich

regelmässig verhalten, sind in anderen Stroma- und Epithelkerne vermindert oder ganz geschwunden, die Epithelien meist nur als gleichartiger Saum erkennbar, die Lumina der Gefässe nicht immer zu unterscheiden. Soweit stimmen meine Befunde mit denen von Hoffmann, Ackermann, Küstner, Wiedow und Cohn im allgemeinen überein.

Alle diese Forscher nun beschreiben eine Periarteriitis der fötalen Gefässe, die zu einer Coagulationsnekrose und damit zur Entstehung des Infarctes führt. In keinem meiner Fälle konnte ich an den fötalen Gefässen Veränderungen im Sinne einer Periarteriitis beobachten. Abgesehen von dem Blutgehalte mancher Zottengefässe im Infarcte, sowie von der Durchgängigkeit einiger derselben (wenn auch spärlich) für Injectionsflüssigkeit, ergaben vergleichende mikrometrische Messungen keine Verdickung der Gefässwand. Nirgends konnte ferner Verdichtung des Bindegewebes, Kernwucherung oder gar zellige Infiltration um die fötalen Gefässe herum, wahrgenommen werden. In den Infarcten bei chronischer Nephritis waren die Zottengefässe sogar bedeutend erweitert, strotzend mit Blut gefüllt und die Zotten so gut erhalten, dass es fraglich erscheinen muss, ob die primäre Ursache für die Infarctbildung hier in der fötalen Placenta gesucht werden darf.

Einen auffallenden Befund bilden die so häufig wiederkehrenden grösseren Bluträume zwischen den Zotten, wie sie auch Küstner und Cohn erwähnen und welche Ersterer bis in das Deciduagewebe verfolgen konnte. Besonders aber möchten wir jene Blut- oder Fibrinansammlungen hervorheben, welche wir mitten im Deciduagewebe gefunden haben und durch welche letzteres in verschiedener Ausdehnung auseinandergedrängt und zerwühlt erscheint. Ueber das Zustandekommen der Bluträume zwischen den Zotten wage ich mich nicht zu äussern; es könnte sich um eine blosse Ansammlung von Blut in einem, unter Auseinanderweichen der Zotten entstandenen grossen intervillösen Raum handeln, obschon der Umstand, dass ich sie, mit Küstner, in unregelmässige Deciduaräume hinein verfolgen konnte, nicht ohne Bedeutung erscheint. Dagegen sind jene Blut- und Fibrinmassen, welche wir frei im Deciduagewebe beschrieben haben, kaum für etwas anderes zu nehmen, als für ein Blutextravasat. Jene mit Endothel ausgekleideten und mit Fibrin und Blutkörperchen gefüllten Räume in der Decidua liessen sich vielleicht als thrombosirte mütterliche Gefässe deuten.

Sollten spätere Untersuchungen — und es würde besonders Zerlegung der Infarcte in Serienschnitte in Betracht kommen — diese Beobachtungen auf weitere Fälle ausdehnen, so würde damit der Schwerpunkt in der Frage über die Entstehung der Placentarinfarcte von den fötalen auf die mütterlichen Gefässe verlegt werden.

Am Ende dieses anatomischen Theiles meiner Arbeit sei es mir gestattet, Herrn Professor Roth für die Güte, mit welcher er sein Laboratorium mir zur Verfügung stellte und Herrn Dr. Dubler für die grosse Liebenswürdigkeit, mit welcher er mich bei meinen Untersuchungen unterstützte, meinen wärmsten Dank auszudrücken.

Bemerkung. Während des Druckes dieser Arbeit erschien eine Dissertation von H. Fuoss, „Beiträge zur pathologischen Anatomie der Placenta", Tübingen 1888, die ich leider nicht mehr berücksichtigen konnte.

Erklärung der Abbildungen.

Fig. 1. Aus einem Infarct, der hauptsächlich aus dicht stehenden Zotten bestand. *a* Epithelsaum ohne Kerne; *b* Gefässlumina in den gedrängten Zotten; *c* Kerne des Zottenstroma; *d* spaltenförmige intervillöse Räume, etwas Fibrin enthaltend.

Fig. 2. Der Infarct bestand aus dicht stehenden Zotten und aus Fibrin enthaltenden Räumen. *a* Epithelsaum ohne Kerne; *b* Gefässlumina in den Zotten; *c* gedrängte Zotten mit gut erhaltenen Stromakernen; *d* Räume mit Fibrin und mit (*e*) weissen Blutkörperchen; *f* Zotte, hyalin verändert.

Fig. 3. Eine grosse Fibrinmasse bildete den Infarct. *a* Fibrin, geschichtet, mit einzelnen weissen Blutkörperchen, anstossend an (*b*) grossen Raum, der mit rothen Blutkörperchen gefüllt ist; *c* intervillöse Räume; *d*, *f* normale Zotten; *e* Zottenstamm, längs getroffen; in der Mitte eine Arterie mit Blut gefüllt.

Fig. 4. *a* Fibrinmasse, ganz umgeben von (*b*) Deciduazellen; *c* Arterie in einem Zottenstamme, Blut enthaltend; *d* normale Zotten in intervillösen Räumen; *e* Chorion.

Fig. 5. Von Fall 8 herrührend. Gut erhaltene Zotten, bei *a* gedrängt, bei *b* in regelmässigen Abständen; *d* mütterliches Gefäss, in Decidua, mit (*c*) Endothel ausgekleidet (das Endothel bei stärkerer Vergrösserung betrachtet), das in (*e*) einen grösseren Blutraum mündet; *f* Deciduazellen; *g* solche aus dem Zusammenhange gelöst; *h* grösserer, von Decidua umgebener Raum, mit Blutkörperchen.

Fig. 6. Vom Falle 5. *a* Deciduazellen; *b* rothe Blutkörperchen, unregelmässig zwischen Deciduazellen vertheilt; *c* Zotten, dicht stehend, mit deutlichen Epithelkernen; ihre Gefässe erweitert und stark mit Blut gefüllt.

Fig.1.

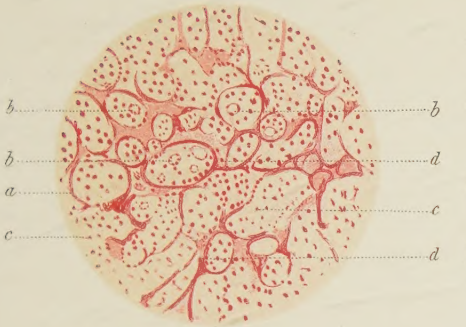

Leitz Oc.3. Zeiss Obj. D.

Fig.2.

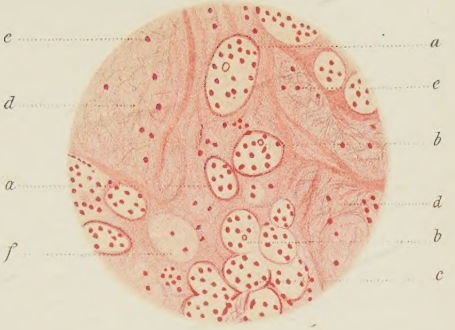

Leitz Oc.3. Zeiss Obj. D.

Fig.3.

Leitz Oc.1. Obj.3.

Fig.4.

Leitz Oc.1. Obj.3.

Fig.5.

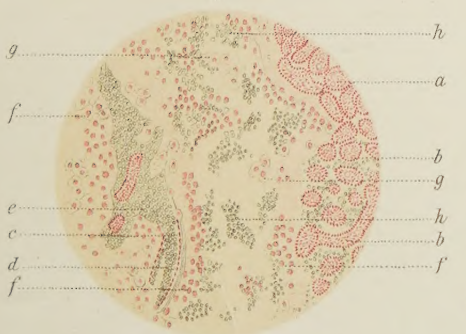

Hartnack Oc.3. Obj. 4.

Fig.6.

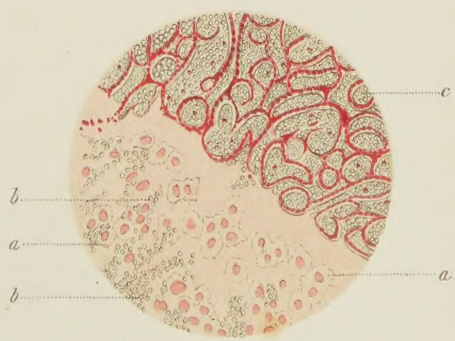

Leitz Oc.1. Zeiss Obj. D.

G. Rossier fec.

Lith. Anst. v. E. A. Funke, Leipzig.